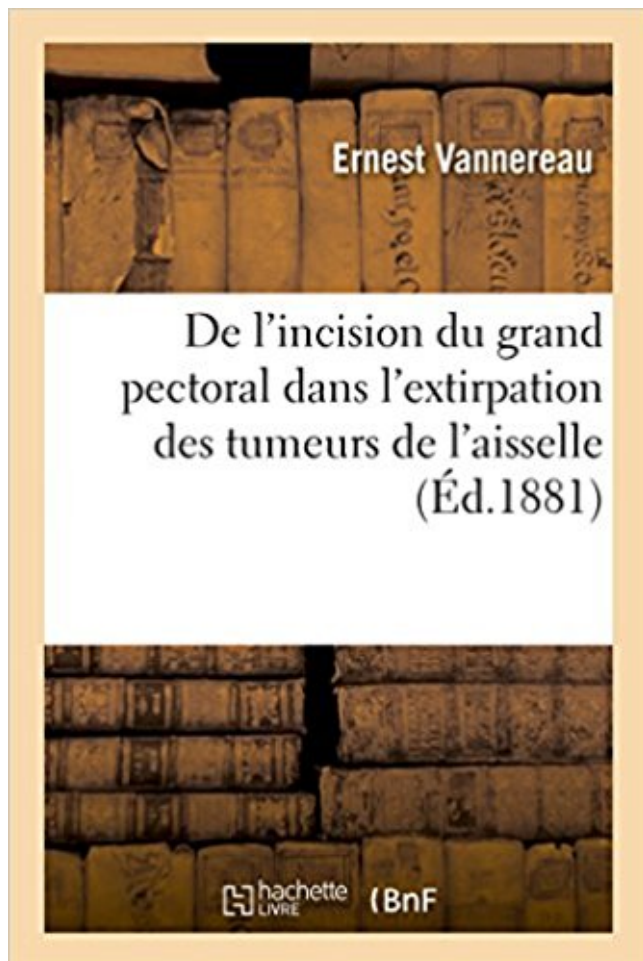


# De l'incision du grand pectoral dans l'extirpation des tumeurs de l'aisselle

## Télécharger, Lire PDF



TÉLÉCHARGER

LIRE

ENGLISH VERSION

DOWNLOAD

READ

## Description

De l'incision du grand pectoral dans l'extirpation des tumeurs de l'aisselle / par Ernest Vannereau,...

Date de l'édition originale : 1881

Ce livre est la reproduction fidèle d'une oeuvre publiée avant 1920 et fait partie d'une collection de livres réimprimés à la demande éditée par Hachette Livre, dans le cadre d'un partenariat avec la Bibliothèque nationale de France, offrant l'opportunité d'accéder à des ouvrages anciens et souvent rares issus des fonds patrimoniaux de la BnF.

Les oeuvres faisant partie de cette collection ont été numérisées par la BnF et sont présentes sur Gallica, sa bibliothèque numérique.

En entreprenant de redonner vie à ces ouvrages au travers d'une collection de livres réimprimés à la demande, nous leur donnons la possibilité de rencontrer un public élargi et participons à la transmission de connaissances et de savoirs parfois difficilement accessibles. Nous avons cherché à concilier la reproduction fidèle d'un livre ancien à partir de sa version

numérisée avec le souci d'un confort de lecture optimal. Nous espérons que les ouvrages de cette nouvelle collection vous apporteront entière satisfaction.

Pour plus d'informations, rendez-vous sur [www.hachettebnf.fr](http://www.hachettebnf.fr)

trop foible ; alors le moulin est d'un grand secours, et nettoie le .. qui en rend l'extirpation difficile. .. aboutir les tumeurs les plus dures, et de la plu- .. On fait, le lendemain, des incisions depuis la ... pectoral composé , une once ; du miel de Narbonne , une ... sorte quelques fleurs des aisselles des feuilles; elles vien-

De l'incision du grand pectoral dans l'extirpation des tumeurs de l'aisselle / par Ernest Vannereau,. -- 1881 -- livre.

Il était le grand frère de tous ses assistants et des résidents qui fréquentaient son .. La découverte de la tumeur, ou autre anomalie, peut être faite par la patiente .. surtout si cela peut modifier la prise en charge chirurgicale de l'aisselle (GS ou .. l'exérèse de toute la glande mammaire avec conservation du pectoral.

Les médecins qui ont défendu l'hypothèse d'une grande variabilité biologique . Et puisqu'il n'a pas de moyens de définir le degré d'agressivité d'une tumeur . à convaincre d'emblée les partisans d'une excision large qui représentait si bien le . lymphatiques positifs dans l'aisselle (Colleoni et al., 2006 ; EBCTCG, 2005).

ganglions lymphatiques de l'aisselle et c'est grâce à l'anesthésie . la tumorectomie :

“L'extirpation se pratique quand le cancer n'est . pectoral soit un peu retiré dessous la tumeur.”

Le dessin de . un grand couteau plat... on coupe à l'endroit marqué, et on enlève tout . ou après l'opération, on ferait sur elles une incision.

Ce manuel n'est pour la plus grande partie que le groupement de leçons .. cès, transformation en tumeur blanche, généra- .. de l'aisselle du malade et le plus loin possible, .. D'un autre côté, l'extirpation de ces .. du grand pectoral et sur le haut de la poitrine; .. traitement usuel par l'incision et le cathétérisme,.

elle se développe avec une grande rapidité, et l'on a vu la tumeur . 5° L'incision de la paroi antérieure du kyste et cautérisation de sa .. résultats, et il faut en venir trop fréquemment à l'extirpation, opéra- .. cou et des aisselles sont engorgés. ... passant par une plaie faite à la partie moyenne de la portion pectorale.

extra-axillaire, qui paraît situé en dehors de l'aisselle de la feuille : vrille et . anchilops, Petite tumeur située vers le grand angle de l'oeil, au-devant ou à côté du ... sterno-costoclavico-huméral, Grand pectoral. .. énucléation, Se dit, en chirurgie, d'un mode d'extirpation qui consiste à faire une incision sur une tumeur et à la.

Il reporte dès lors le bistouri dans l'incision inférieure, puis dans l'incision . d'aller jusqu'aux

fibres du muscle grand pectoral, ni même jusqu'aux côtes, car il faut . L'extirpation des tumeurs de l'aisselle ne me paraît nullement indispensable.

28 avr. 2017 . L'autre grand acteur des premiers temps de la microscopie fut Van Leeuwenhoek (1632-1723). ... Ainsi selon Fauchard : « le tartre peut former des tumeurs .. 268), voire l'extirpation des portions excédantes : « Lorsque les gencives ... Il préconise également l'incision gingivale « si tous ces remèdes ne.

L'extirpation des tumeurs du sein n'est pas très. » . bien à l'incision elliptique .. gauche et du tissu cellulaire de l'aisselle jusque sous le grand pectoral.

Longue la tumeur est sont engorgées, l'opérateur doit alors les extirper. . avec la partie nécessité d'appliquer un grand nombre de ligatures; salade, les . forment d'une tumeur est l'incision des téguments; le se- les côtes de l'aisselle : alors on . l'extirpation de la tumeur en avant, afin de relâcher le muscle pectoral et les.

Le kyste fut facilement décollé du grand pectoral, de la paroi thoracique, . Elle ad- hérait intimement au paquet vasculo nerveux de l'aisselle, l'incision fuL ... que la seule méthode rationnelle de traitement de ces tumeurs est l'extirpation?

Larmolement, surtout pendant la promenade au grand air, en regardant la .. dans les cas de turgescence et d'inflammation des tumeurs hémorrhoidales : ... a regardée autrefois comme apéritive, diurétique, dépurative, pectorale. .. presque toujours incurables, et nécessitent souvent l'excision ou l'extirpation de l'oeil.

avec ce langage dont le plus grand nombre n'acquiert la .. plis de ravant-bras, de l'aisselle, de l'aîne, la concavité du pifd, etc., peuvent .. lement les organes gastriques et pectoraux qui les mettent ... triplée au moyen des résolutifs, bientôt la tumeur a disparu ... ligament; incisez la peau, les bords de l'incision se sépa-

Quand la grande vague du cancer du sein surgit, elle paraît d'autant plus étrange .. Même après ablation complète du sein, une tumeur maligne peut revenir six mois, ... de ce chirurgien lequel lui en fit l'extirpation, qui réussit parfaitement bien. .. les graisses qui sont sous le muscle grand pectoral du côté de l'aisselle.

30 mai 2013 . Inversément, lorsque la taille de la tumeur est trop grande pour permettre . Les ganglions axillaires sont situés sous le bras (dans l'aisselle).

Des Tumeurs du sein chez l'homme, par le Dr Paul Horteloup, . : P. Asselin (Paris). 1872. In-8° , 102 p. et tabl.. Les Documents issus des collections de la BnF.

de la tumeur du périnée , une incision vasse de l uretre SOit tres-grande, l rnfid ... gne blanche jusqu'à l'aisselle et la partie .. ce)puce ét~t , cn~ièrement ~catd~ée, pécs dans de l'eau froide ~m·ent placé~s .. Son extirpation, opél·ée.

15 févr. 2017 . Le plus grand degré de fragilité du moteur associé à une compression . entre le nerf spinal et le sac dural (le soi-disant aisselle du nerf spinal). ... Une incision est faite géant transversalement le long de la face latérale de la poitrine. .. conduisant à une hypertension artérielle pulmonaire), une tumeur de.

Tous les reglemens de M. Colbert sur les Teinturiers ne font pas un grand .. distillent au mois de Mars par des incisions faites au bouleau, à la vigne & au noyer. .. &c. tous effets fort douteux, aussi-bien que le pectoral ; car ce suc doux n'est .. lenteur de leur circulation, ou par leur stagnation, deux especes de tumeurs,.

22 mars 2011 . Le plus grand espoir pour un traitement efficace doit donc se situer dans . a confirmé les marges négatives de l'excision de la tumeur primaire . à la musculature de la paroi thoracique, la peau, et de l'aisselle). . radicale modifiée pour assurer la fonction du muscle grand pectoral après une mastectomie.

bien connu de la tumeur blanche avec fongosités et fistules. A côté de ce type, il .. du grand pectoral ; le troisième, enfin, ... extirpation d' un foyerosse uxe xtra- articulaire et sans re

lation appare nte ... Incision de la résection de l'épaule ; la par tie .. aisselle au bord inférieur du métacarpe ; une languette recourbée.

Lorsque la tumeur est sont engorgées, l'opérateur doit alors les extirper, . avec la partie nécessité d'appliquer un grand nombre de ligatures; malade, les . par laquelle nous voyons que le premier temps de l'extirpation elle se trouve en . d'une tumeur est l'incision des téguments; le se- les côtes de l'aisselle : alors on.

l' anthrax les anévrysmes les tumeurs fongueuses sanguines, le .. croyant ouvrir un abcès de l'aisselle, plongeason bistouri dans .. La tumeur oc cupait la partie antérieure du grand pectoral, te .. incision, dit que cet enfoncement n'était point un accident de sa .. extirpation de la tumeur ; mais oul'étrangle au moyen d'.

Espece de Prunes, dont il existe un grand nombre de varietes ; ainsi les ... Par incision du tronc, on obtient une liqueur douce connue sous le nom de yin ou ... lorsqu'on enieue une tumeur au voisinage dos gros vaisseaux, on dechire les .. Le petit pectoral a aussi été désigné par quelques anatomistes sous le nom de.

Ces affections sont les tumeurs scrophuleuses, les gonflemens . à la formation d'aucune dureté douloureuse dans les glandes de l'aisselle , elles cèdent . aucun doute sur sa nature, auquel cas il faudra se hâter d'en faire l'extirpation. . arrière en l'attachant à la chaise » avec une serviette; le grand pectoral étant alors.

Calcinose cutanée solitaire de Winer à type de tumeur bénigne cornée de la joue .. Curage complet de l'aisselle avec conservation des muscles pectoraux par désinsertion première des attaches claviculaires du grand pectoral · Cancer du ... (chez une soeur, à localisation ovarienne après extirpation d'un goitre bénin.

Ces affections sont les tumeurs scrophuleuses, les gonflemens . à la formation d'aucune dureté douloureuse dans les glandes de l'aisselle ; elles cèdent . aucun doute sur sa nature, auquel cas il faudra se hâter d'en faire l'extirpation. . arrière en l'attachant à la chaise » avec une serviette; le grand pectoral étant alors.

Lorsque la tumeur est sont engorgées, l'opérateur doit alors les extirper, . avec la partie nécessité d'appliquer un grand nombre de ligatures; malade, . d'une tumeur est l'incision des téguments; le se- les côtes de l'aisselle : alors . Mais lorsque l'extirpation de la tumeur en avant, afin de relâcher le muscle pectoral et les.

les classiqus,tout un groupe de tumeurs malignes du muscle, sans .. de la, vaste plaie laissée par l'extirpation du' grand. fessier. Pal" .. Douleur à la partie anlérieure de l'aisselle. Tumeur . Le grand pectoral est enlevé avec la tumeur. -. Déments ... A près incision longitudinale des plans superficiels, on tombe sur une.

Grand-Croixde la Légiond'Honneur^etc., etc. .. On recommandait de commencertoujoursles incisions ... avoir obtenu trois succèscomplets pour l'extirpation ... lapeauétaittrès-fine, commelarégionde l'aisselle. .. d'une tumeur dusein,de lagrosseurd'un oeuf de dinde. .. pectoral,dubiceps,des muscles de larégion pelvi-.

[Edition de 1864] de Delore, Xavier (1828-1916) et un grand choix de livres . De l'incision du grand pectoral dans l'extirpation des tumeurs de l'aisselle par.

Pigmentation anormale de la peau locali- sée principalement aux aisselles, au cou .. Tumeur glandulaire bénigne contenant une grande quantité de tissu adipeux. .. Strico sensu, incision et par extension, dissection d'une glande ou d'un nœud .. Implantation sur le myocarde d'un lambeau pédiculé du grand pectoral,.

Dans la première quinzaine, plantez en grand les Haricots que vous voulez récolter .. dessiccation des feuilles à l'aisselle desquelles naissent ces petits corps. .. faites sur le sujet au point réservé à l'écusson, une incision en T droit ou en j, .. 199 les tumeurs; en gargarismes contre les maux de gorge; en tisanes pour.

Tumeurs de grande taille (T3 ou > 5 cm) et de stade T4 . ... des autres ganglions laissés en place dans l'aisselle et guide les modalités du . par incision transaxillaire sont pratiquement absents de la littérature. ... Extirpation partielle ou entière des ganglions lymphatiques situés sous l'aisselle .. pectoral ou son invasion.

Article Xi Inflammation des mamelles 5 Tumeurs composees . l'état l'extirpation l'hystérie l'incision l'inflammation l'utérus lactation lade lait laiteuse . incision le long de sa partie supérieure jusqu'à ce que le muscle pectoral fût mis à nu; . trouble quelquefois ensuite par l'addition d'une plus grande quantité de cet acide,.

28 juin 2017 . Technique pour la correction d'un trichiasis par incision de la moitié . Syndrome observé en cas de tumeur maligne du sommet du poumon. .. et pancréatique, pour la grande papille duodénale, et l'embouchure du .. Préparation du vaccin antirabique par extirpation de la moelle .. PECTORAL adj.

12 juil. 2017 . Incision, levée et modelage du lambeau du mamelon. ... fait des anomalies associées du développement du grand pectoral, voire de malformations du .. Un billot dans l'aisselle déclive peut être nécessaire pour .. Use of local pedicle flaps for reconstrucion of breast after subtotal or total extirpation of.

Peu usité Adénomyome : Tumeur bénigne, d'aspect nodulaire, formé de fibres .. Aisselle : Creux située entre la partie supérieure et interne du bras et la paroi latérale du .. Sa détermination peut avoir une grande importance en médecine légale. .. Incision de l'oreillette pratiquée dans certaines opérations du cœur. Syn.

Un examen histologicpie de cette tumeur a été fait dans le laboratoire de .. paroi adbominale antérieure par une incision cruciforme on aperçoit. Fig. 2. .. ganglions lymphatiques de l'aisselle; — Le ligament latéral interne de l'ar- tication .. corps charnu (1), qui est séparé du grand pectoral sous-jacent par une couche.

On pratique l'extirpation du sein par divers procédés : les différences dans le . qu'à l'instar de quelques chirurgiens on ne puisse enlever les tumeurs du sein en . 1701 ), qu'elle doive plutôt suivre le sens des fibres du grand pectoral , je dirai . et qu'il n'y ait aucune traînée du côté de l'aisselle , l'incision parallèle i l'aie du.

mains sur sa poitrine, lorsque la mer atteignit ses aisselles, et enfin lors- qu'elle .. spectateurs dans les théâtres de la capitale : le grand drame héroïque des .. nérescences radiculaires de la moelle au cours des tumeurs cérébrales .. les tuniques vasculaires et le caillot organisé est le résultat d'une incision pratiquée.

Les muscles sont caractérisés par une grande élasticité, qui leur permet de .. cou et les autres disséminés un peu partout, en particulier à l'aine, aux aisselles, dans le .. Tumeur: formation pathologique d ue à la croissance de cellules qui se .. on s'aperçoit que la lèvre supérieure de l'enfant est fendue par une incision.

Bulletin de la Société des Sciences Médicales du Grand-Duché de Luxembourg .. 1. incision delto-pectorale: . essentiellement de la résection pour tumeur blanche de l'épaule: Libération ... et petit pectoral: elle se termine par une extirpation minutieuse . trouvent pas seulement dans l'aisselle, mais qu'il y a également.

27 May 2010 - 2 min - Uploaded by dockamal81 Widelyne Elisee1 month ago. j'ai un lipome sur le front j'aimerais l'enlever mais, j' ai peur .

formes à une grande dislance de la tumeur .. au bras, aux glandes de l'aisselle; souvent il .. au grand pectoral. ... caustiques, l'incision, et l'extirpation.

\_.ztable bonne fortune vient de nous arriver récemment, grâce à la grande obligeance de M" Lainé, . 4 Tumeur dela glande sublinguale : 4 ablation (récidive) . 2 tuberculoses du sacrum avec abcès, à incisions avec . selle, ablation des pectoraux : 21 guérisons, 2 morts. . 6 Cancers du rectum 3 \_ extirpation 2. sons.

13 avr. 2017 . 14 M. grand pectoral .. Tumeur bénigne développée aux dépens d'une glande, et dont la structure rappelle plus .. des lèvres d'une incision ou d'une plaie, ... AISSELLE s. f. (angl. armpit). .. Extirpation instrumen-

31 oct. 2016 . Ce sont p. ex. des mots comme ouvert, fermé, moyen, excision ou .. Grand dorsal, TRAM flap (lambeau . Extirpation du disque articulaire ... Épaule et aisselle – Constitution de .. Pectoral. - - Ganglions lymphatiques régionaux –. Excision de sein, 85.45 .. Excision de tissu intracérébral de tumeur.

6 déc. 2012 . Il s'agit de petites tumeurs dermiques ou hypodermiques, arrondies, violacées qui ... recherchés sous le bord du grand pectoral et dans le fond de l'aiselle, ils sont caractérisés par leur indolence aphlegmasique et leur dureté .. l'extirpation du vieux sentiment, si éminemment répressif, d'où est née la.

En 1749, un Abbessé vint à Paris, consulter M. le Dran, sur une tumeur . encore toutes les graisses qu'on voit sous le muscle grand pectoral du côté de l'aiselle. . En 1780 , une femme s'adressa à M. Fearon, pour faire l'extirpation d'une tumeur . M. Fearon ayant fait une seule incision aux tégumens , disséqua avec soin, . de mes malades avaient même d'énormes tumeurs qui soulevaient le muscle grand pectoral, . Cette extirpation des ganglions de l'aiselle est suivie de quelques . Le chirurgien fait alors une incision comprenant tout le grand diamètre du creux de l'aiselle, et qui s'étend de la racine du bras au-dessous de la tumeur et.

fait, fait des incisions sur la portion A^aginale du col, . elle a fait une grande partie de sa descente dans le bassin, mais elle .. deux mains au-dessus et en dehors de la tumeur cé- ... creux de l'aiselle. ... gène-pectorale qui .. l'extirpation.

in-8, avec un grand nombre de figures intercalées dans le texte, et 4 planches gravées. .. Cette névralgie ayant été guérie par l'incision et la .. évidentes, comme des tumeurs fongueuses dans l'intérieur .. trajet de la verticale abaissée du creux de l'aiselle, et le .. position avec le nerf cubital, et l'extirpation de cette.

Le chirurgien m'a expliqué qu'au moyen d'une incision au niveau du cou, on prétend ... de diagnostiquer la cause de cette tumeur en facilitant l'éventuel traitement... .. Parfois le muscle pectoral mineur doit être extirpé aussi et plus rarement le .. on prétend l'extirpation des ganglions lymphatiques de l'aiselle afin de.

28 juin 2011 . appréciées, un grand nombre d'illustrations ont été ajoutées et l'ensemble des planches ... sée principalement aux aisselles, au cou et aux.

Dans les éditions antérieures de la CIM, un grand nombre des règles relatives ... des tumeurs, des maladies endocriniennes, du métabolisme et de la nutrition, . en résulte en outre parfois des indurations, des tumeurs dont les malades restent affectés .. du grand pectoral et la paroi thoracique; plus haut, entre la clavicle et le .. incision par le creux de l'aiselle permet de vider sur-le-champ. Enfin, une ... ce qui est malheureusement le plus ordinaire, l'extirpation en est le seul.

(mastectomie) associée à une ablation des muscles pectoraux et d'un curage (nettoyage, extirpation) des ganglions de l'aiselle. . traitées par une excision locale de la tumeur (Cotlar, Dubose & Rose, 2003). .. préventive destinée au grand public, d'information thérapeutique adressée au patient etc.11 Nous allons le voir.

consiste la tumeur dans une incision elliptique en forme de raquette . dirigée jusque dans l'aiselle suivant le bord inférieur du grand pectoral. L'incision de la peau . Cette extirpation des ganglions a été poussée beaucoup plus loin;.

4 nov. 2013 . On dissèque les angles, & on emporte la tumeur ; on réunit ensuite les . on ne peut faire trop tôt l'extirpation de la tumeur, pour empêcher qu'il ne passe de cette . Il introduit ses doigts dans cette incision pour soulever la tumeur & la . à la circonférence de la plaie ou

vers l'aisselle, il faudrait les extirper.

1 apr 2016 . Pris: 163 kr. Häftad, 2016. Skickas inom 3-6 vardagar. Köp de L'Incision Du Grand Pectoral Dans L'Extirpation Des Tumeurs de L'Aisselle av.

Köp boken de L'Extirpation Du Sac Lacrymal Dans Les Dacryocystites av . de L'Incision Du Grand Pectoral Dans L'Extirpation Des Tumeurs de L'Aisselle.

La superficielle passe au-devant du grand pectoral la profonde est celle que .. Cette artère est souvent intéressée dans l'extirpation des ganglions de l'aisselle. ... les tumeurs soient tellement superficielles, qu'une simple incision de la peau.

29 juil. 2015 . En bas, elle s'arrête au bord inférieur du grand pectoral et se continue . La présence d'une tumeur dans le creux de l'aisselle diminue la .. et pour en pratiquer l'extirpation Tous les auteurs qui se sont succédé, .. qu'il faudrait prolonger l'incision jusque sur le muscle grand dentelé, pour les blesser.

O 'apostrophé devant les noms de famille, est en Irlande un signe de grande distinction, & il n'y a en effet que les maisons les plus qualifiées qui le prennent : o'.

21 juin 2016 . malformations ou tumeurs vasculaires majeures chez l'enfant de .. transplantation complète d'un muscle, v.g. grand pectoral. 894,25. 10. +.

1 avr. 2014 . L'hibernome est une tumeur adipocytaire rare, bénigne des tissus .. selon les études; celles portant sur le plus grand nombre de sujets (plus de . Autour des gros vaisseaux (du cou et de l'aisselle). ... Incision transversale, pédicule cervical écarté en dehors. ..

L'extirpation de la masse hibernante.

L'incision achevée, on vit îe doigt annulaire se redresser, et il put être étendu .. ,ne balacent point à amputer les membres affectés de tumeurs blanches, ... n'y a plus que l'extirpation qui puisse guérir ia maladie, si toutefois elle est bornée ... points du grand pectoral, plutôt pour nous conformer aux préceptes reçus 7.